Läs mer *Fullständig referenslista och engelsk sammanfattning http://ltarkiv.lakartidningen.se*

Karotis- och vertebralisdissektion vanlig orsak till stroke hos yngre

Lindrigt trauma utlösande faktor hos mer än hälften, visar retrospektiv studie

JOHAN NYBERG, bitr överläkare, neurologisektionen, Helsingborgs lasarett
johan.nyberg@skane.se
TOMMY OLSSON, professor, överläkare, medicinska kliniken, Norrlands universitetssjukhus, Umeå
JAN MALM, docent, universitetslektor, överläkare, institutionen för klinisk neurovetenskap, Umeå universitet

En dissektion i arteria carotis interna eller arteria vertebralis börjar med en rift i kärlets intimaskikt där blod tränger in mellan intiman och tunica media. Detta resulterar i uppkomst av antingen dubbellumen, ocklusion eller aneurysmal dilatation (pseudoaneurysm) [1]. Trombmassor på kärlväggens sårytа utgör ett emboliskt hot. Det första fallet beskrevs på 1950-talet, och länge ansågs karotis-/vertebralisdissektion vara ett mycket ovanligt och dödligt tillstånd som huvudsakligen påvisades vid obduktion.

I takt med introduktionen av moderna diagnostiska metoder samt ökad klinisk medvetenhet är karotis-/vertebralisdissektion numer en differentialdiagnostisk realitet vid varje strokefall hos yngre eller medelålders patienter.

METOD

Journaler över patienter som vårdats under diagnosen arteriell extra-/intrakraniell cerebral dissektion vid neurocentrum, Norrlands universitetssjukhus i Umeå, under åren 1990–1999 granskades retrospektivt. Under tidsperioden utreddes huvuddelen av yngre patienter (<50–55 år) med stroke eller transitorisk ischemisk attack (TIA) från norra sjukvårdsregionen vid kliniken.

Ett standardiserat utredningsschema användes. Detta inkluderade rutinprov, datortomografi (DT) och magnetresonanstomografi (MRT) av hjärnan, konventionell cerebral angiografi, ultraljudsundersökning av halskärl, transtorakal och transesofageal ekokardiografi samt utvidgad koagulationsutredning [2]. För äldre patienter gjordes en individuell utredning. En etiologisk bedömning noterades i journalen.

Journaler granskades för samtliga patienter <60 år med diagnoserna hjärninfarkt, TIA och dissektion. För äldre granskades enbart de med diagnosen »dissektion«. Sjukhistoria och statusfynd vid insjuknande, riskfaktorer, hereditet och fynd vid de olika undersökningarna noterades liksom behandling.

En »sannolik« dissektion definierades utifrån karakteristiska fynd vid konventionell angiografi eller MRT-angiografi. Dissektionen klassificerades som »möjlig« om de radiologiska fynden var mindre entydiga (stenos, ocklusion) men anamnesen väl förenlig med dissektion.

Riskfaktorer definierades enligt följande: Hypertoni (tidigare diagnostiserad), hyperkolesterolemi (S-kolesterol >5,0 mmol/l), hypertriglyceridemi (S-triglycerider >2,2 mmol/l), rökning (pågående daglig rökning), diabetes (tidigare diagnostiserad).

Utifrån journaluppgifter skattades också patienterna med National Institutes for Health Stroke Scale (NIHSS) (normalvärde 0–46) [3] och modifierad Rankin Scale (mRS) (normalvärde 0–5).

»Totalt 30 (61 procent) av patienterna hade insjuknat i anslutning till trauma (definierat som trauma av olika typ och intensitet men alltid med ett tidssamband med insjuknandet).«

RESULTAT

Totalt 49 patienter (medelålder 43 ± 9,7 [år ± SD]; 25 män) (Figur 1) vårdades under tidsperioden. Endast 1 patient var över 60 år. Sammanlagt 25 patienter hade karotisdissektion, och 24 hade vertebralisdissektion, 1 patient hade både karotis- och vertebralisdissektion, och 1 patient hade bilateral karotisdissektion.

Hos 34 patienter definierades diagnosen som »sannolik« och hos 15 som »möjlig«.

Hos 37 patienter (19 med karotisdissektion, 18 med vertebralisdissektion) hade dissektionen enbart extrakraniellt förlopp, medan den hos 12 patienter även fortsatte intrakraniellt (6 med karotisdissektion, 6 med vertebralisdissektion).

Etiologi. Förekomst av traditionella riskfaktorer för stroke beskrivs i Tabell I.

Totalt 30 (61 procent) av patienterna hade insjuknat i anslutning till trauma (definierat som trauma av olika typ och inten-

SAMMANFATTAT

Karotisdissektion och vertebralisdissektion orsakar 2,5 procent av alla strokefall och är sammantaget den näst vanligaste orsaken till stroke i yngre åldersgrupper.
Den typiska kliniska bilden innefattar smärta i huvud- och halsregionen i kombination med fokalneurologiska bortfallssymtom. Magnetresonans- och datortomografiangiografi är de viktigaste diagnostiska instrumenten.
Horners syndrom är vanligt vid både karotis- och vertebralisdissektion. Vid karotisdissektion kan symtom från nedre kranialnerver, t ex hypoglossuspares, vara enda symtom.
Vi beskriver här etiologi och riskfaktorer, symtom, utredningsresultat, behandling och prognos hos 49 patienter vårdade vid Norrlands universitetssjukhus, Umeå, under diagnos cerebral arteriell dissektion.
Tidssamband med lindrigt trauma sågs hos 53 procent, varav 7 patienter insjuknat efter nackmanipulation.
Warfarinbehandling gavs i 47 procent av fallen, de flesta övriga fick acetylsalicylsyra. Randomiserade behandlingsstudier saknas. Dissektion anses inte vara en kontraindikation för trombolys.
Mortaliteten var 6 procent. Sex månader efter insjuknandet hade 53 procent tillfrisknat utan större handikapp som resttillstånd. Endast 10 procent klarade sig helt utan sequelae.

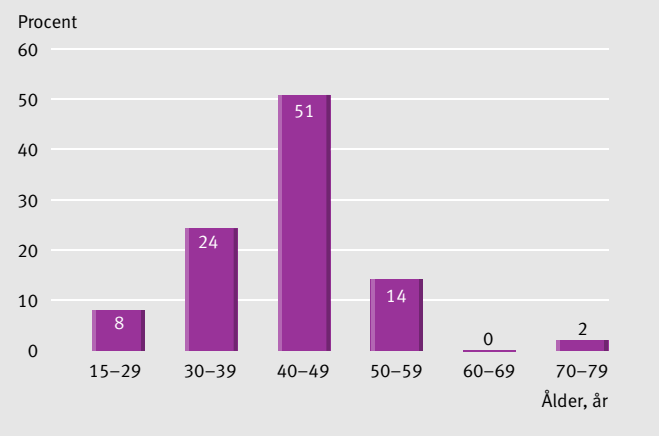

Figur 1. Åldersfördelning.

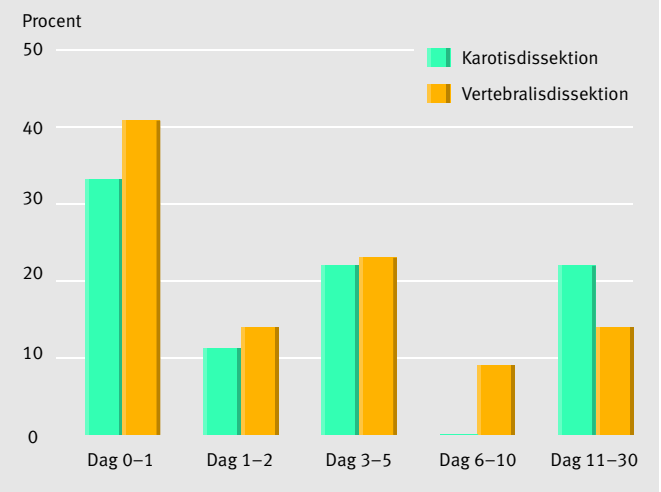

Figur 2. Duration mellan smärtdebut och fokalneurologiska bortfallssymtom.

sitet men alltid med ett tidssamband med insjuknandet). Av dem hade 4 patienter ett större, sjukvårdskrävande trauma. Resterande 26 patienter (53 procent) hade ett lindrigt trauma: nackmanipulation av kiropraktor eller sjukgymnast (7 patienter, 14 procent); fall vid skidåkning (3 patienter); huvudvridning, hosta eller kräkning (6 patienter); övrig skada (5 patienter).

Två patienter hade känd bindvävssjukdom (systemisk lupus erythematosus [SLE] respektive recidiverande irit). Hos 1 patient påvisades fibromuskulär dysplasi.

Klinik. Smärta vid insjuknandet beskrevs hos 18 (72 procent) av patienterna med karotisdissektion och hos 22 (92 procent) av patienterna med vertebralisdissektion (Tabell II).

Tid mellan smärtdebut och fokalneurologiska symtom beskrivs i Figur 2. Fem patienter med karotisdissektion (21 procent) och fem patienter med vertebralisdissektion (22 procent) hade insjuknat med manifest stroke som första symtom.

Bland patienterna med karotisdissektion utvecklade 88 procent manifest stroke. Av de övriga hade 1 patient TIA, och 2 saknade cerebrala ischemisymtom. Sammanlagt 12 procent hade hela och 44 procent delar av mediaområdet infarcerat. Små eller minimala infarkter sågs hos 28 procent. Horners syndrom (unilateral ptos och mios) förekom hos 36 procent av patienterna med karotisdissektion. Sammanlagt 12 (48 procent) av patienterna med karotisdissektion hade insjuknat med en karakteristisk klinisk bild som vid karotisstroke. Totalt 7 patienter (28 procent) hade nedre kranialnervspåverkan, varav 5 med hypoglossuspares och 2 med vaguspåverkan.

Vid vertebralisdissektion utvecklade 21 patienter (88 procent) en manifest hjärninfarkt inom bakre cirkulationen, övriga 3 hade en eller flera TIA; 6 patienter (25 procent) hade ett lateralt medullärt syndrom, 33 procent drabbades av lillhjärnsinfarkt och 25 procent hade multipla ischemier. Horners syndrom sågs hos 33 procent av patienterna med vertebralisdissektion.

Diagnostik. Neuroradiologi utfördes på alla patienter, datortomografi av hjärnan hos 47 patienter (96 procent) och MRT av hjärnan hos 43 (88 procent).

Ultraljudsundersökning av halskärlen utfördes på 37 patienter, och undersökningen påvisade suspekt eller sannolik dissektion hos 7 (30 procent) av patienterna med karotisdissektion, men den kunde inte påvisa dissektion hos någon av de 14 patienter med vertebralisdissektion som undersökts med ultraljud av halskärlen. Inkonklusiv patologi eller ocklusion sågs hos 13 patienter (57 procent) med karotisdissektion och hos 6 patienter (43 procent) med vertebralisdissektion. Ultraljudsundersökningen tolkades som falskt negativ hos 8 patienter (57 procent) med vertebralisdissektion och hos 3 patienter (13 procent) med karotisdissektion.

MRT-angiografi utfördes på 30 av patienterna och påvisade suspekt eller sannolik dissektion hos 5 patienter (38 procent) med karotisdissektion och hos 3 patienter (18 procent) med vertebralisdissektion. Inkonklusiv patologi eller ocklusion kunde påvisas hos 7 patienter (54 procent) med karotisdissektion och hos 13 patienter (76 procent) med vertebralisdissektion. Normal bild sågs hos vardera 1 patient med karotis- respektive vertebralisdissektion, således noterades totalt falskt negativt utfall av MRT-angiografi hos knappt 7 procent av patienterna.

Konventionell angiografi utfördes på 42 patienter och påvisade suspekt eller sannolik dissektion hos 17 patienter (77 pro-

TABELL I. Förekomst av traditionella riskfaktorer för stroke (IHD = ischemisk hjärtsjukdom).

	Antal patienter	Procent
>1 förstagradsslägt med IHD/stroke	24	49
S-kolesterol >5,0 mmol/l	31	63
Känd hypertoni	11	22
Migrän	10	20
varav med aura	7	
Rökning	10	20
Tidigare stroke	4	8
Övrigt[1]	5	4

[1] Inkluderar bl a övervikt, känd hjärt–kärlsjukdom och diabetes mellitus.

TABELL II. Smärtförekomst och smärtlokalisation.

	Karotis		Vertebralis	
Smärtförekomst	Antal (n=25)	Procent	Antal (n=24)	Procent
Smärta totalt	18	72	22	92
Huvud	16	64	13	54
Nacke/hals	12	48	17	71
Öga	5	20	1	4
Öra	2	8	2	8
Unilateral	11	44	8	33
Diffus/global	7	28	14	58

»I dessa sammanhang är nackmanipulation via kiropraktor eller sjukgymnast en uppmärksammad utlösande orsak till karotisdissektion, i synnerhet till vertebralisdissektion ... Budskapet om stor återhållsamhet med cervikal manipulationsbehandling tål således att upprepas.«

cent) med karotisdissektion och 15 patienter (83 procent) med vertebralisdissektion. Ocklusion eller inkonklusiv patologi påvisades hos totalt 7 patienter (17 procent): 4 patienter med karotis- och 3 med vertebralisdissektion. Falskt negativ angiografi förekom i 1 fall.

Pseudoaneurysm påvisades hos 4 patienter med karotisdissektion och hos 1 patient med vertebralisdissektion.

Behandling. I akutskedet fick 23 patienter (47 procent) intravenös heparinbehandling, varav alla utom 2 fick fortsätta med warfarin. Ytterligare 2 patienter fick warfarin direkt, utan föregående heparinbehandling. Totalt 3 av 12 patienter med intrakraniell dissektion fick antikoagulantia. Den genomsnittliga behandlingstiden med warfarin var 4,4 månader.

Drygt 50 procent av patienterna fick behandling med acetylsalicylsyra (ASA), 75–300 mg × 1 (medeldos 115 mg/dygn), efter avslutad warfarinbehandling. Totalt 4 patienter fick kombinationsbehandling med ASA och dipyridamol.

Totalt 18 patienter (37 procent) fick primärt ASA utan föregående behandling med heparin/warfarin. Bland patienterna med intrakraniell dissektion fick 64 procent primär ASA-behandling jämfört med 21 procent av dem med extrakraniell dissektion. Totalt 6 patienter (12 procent) fick varken ASA eller antikoagulantia.

Prognos. Uppföljningstiden var i medeltal 6,5 månader (45 patienter, data saknas för 4). Vid senaste dokumenterade återbesök (44 patienter, data saknas för 2 utöver 3 avlidna) skattades patienterna enligt NIHSS i genomsnitt till 2,3 (patienter med karotisdissektion 2,8; patienter med vertebralisdissektion 1,6) och enligt mRS till 1,9 (patienter med karotisdissektion 1,9; patienter med vertebralisdissektion 1,8). God prognos noterades hos 24 patienter (54 procent) (definierat som mRS ≤2, dvs inget eller lätt handikapp). Endast 5 patienter (10 procent) klarade sig helt utan subjektiva eller objektiva sequelae.

Totalt 3 patienter avled (1 med karotisdissektion, 2 med vertebralisdissektion), alla i det akuta skedet, vilket ger en mortalitet på 6 procent; 1 dödsfall orsakades av behandlingskomplikation i form av heparininducerad trombocytopeni med sekundär cerebral sinustrombos.

Sammanlagt 2 patienter återinsjuknade efter 7 respektive 13 månader. Båda dessa patienter opererades med gott resultat. I det ena fallet utfördes trombendarterektomi med anledning av pseudoaneurysm på karotis; det andra fallet orsakades av ny dissektion i samma karotid, vilken opererades med icke angiven metod.

Kontrollradiologi utfördes på totalt 24 patienter efter i genomsnitt 5 månader. Hos 20 patienter påvisades rekanalisering/utläkning (14 med MRT-angiografi, 5 med ultraljudsundersökning, 1 med konventionell angiografi); hos övriga patienter påvisades ocklusion.

DISKUSSION

Karotis- och vertebralisdissektion bör misstänkas hos yngre och medelålders patienter med stroke, eftersom dissektionerna utgör 10–25 procent i denna grupp och är den näst vanligaste etiologin efter kardiell embolisering [1, 4].

Patogenes

Tidigare studier har visat ett tidssamband mellan dissektioner och trauma. Ibland debuterar dissektionen i samband med en vardaglig incident som rotation eller hyperextension i halsryggen, hosta, kräkning eller nysning [5-7]. Hos 61 procent av patienterna i vårt material föregicks dissektionen av trauma.

I dessa sammanhang är nackmanipulation via kiropraktor eller sjukgymnast en uppmärksammad utlösande orsak till karotisdissektion, i synnerhet till vertebralisdissektion [8, 9]. I vår studie hade 14 procent av patienterna varit utsatta för sådan manipulation strax före insjuknandet. Budskapet om stor återhållsamhet med cervikal manipulationsbehandling tål således att upprepas.

I flera dissektionsstudier beskrivs låg frekvens av ateroskleros, och det föreligger inga bevis för att traditionella cerebrovaskulära riskfaktorer skulle vara av etiologisk betydelse vid dissektion [10].

I en epidemiologisk studie av Kristensen och medarbetare kring ischemisk stroke hos unga vuxna (18–44 år) i norra Sverige sågs närmast identisk förekomst av hypertoni, rökning och migrän som i vår studie [4]. Vi hade en hög andel patienter, 63 procent, med hyperkolesterolemi. Medelvärdet på totalkolesterol (5,8 mmol/l) skiljer sig dock inte nämnvärt från Kristensens och medarbetares data, med reservation för att patientmaterialen partiellt överlappar varandra.

Strukturella kärlväggsdefekter [1], t ex hereditära bindvävssjukdomar eller tillstånd med defekt kollagen eller elastin, nämns vanligen i patogenesdiskussionen vid spontana dissektioner [11-15]. Ökad risk har beskrivits vid Ehlers–Danlos' syndrom typ IV [11], Marfans syndrom, polycystisk njursjukdom med autosomal dominant nedärvning och osteogenesis imperfecta typ 1 [11, 12]. Ungefär 1–5 procent av dissektionspatienterna har någon av dessa sjukdomar, men uppemot 20 procent har en kliniskt synlig, men icke-klassificerbar, bindvävssjukdom som fibromuskulär dysplasi, cerebrala aneurysm eller bikuspid aortaklaff [16].

I vårt material hittade vi endast fyra patienter med möjlig eller sannolik bindvävssjukdom. Utredningsschemat innefattade dock inte någon specifik metod, som hudbiopsi, för påvisande av underliggande strukturell bindvävsdefekt. Oss veterligen utförs denna typ av avancerad etiologisk utredning hitintills bara inom ramen för histopatologiska studier och inte i klinisk praxis. Ungefär två tredjedelar brukar ha en detekterbar abnormitet i någon bindvävskomponent, även om man inte lyckats identifiera mutationer i generna för vare sig prokollagen eller tropoelastin [16].

Lindrig hyperhomocysteinemi har också diskuterats som riskfaktor för dissektion [17-20], liksom migrän [21, 22].

Vid dissektion har observerats att förekomsten av nyligen genomgången infektion är ökad jämfört med hos andra strokepatienter [23, 24].

Klinisk bild

Smärta i nacke, huvud eller ansikte är det vanligaste symtomet vid dissektion [1, 25, 26]. Kombinationen smärta, Horners syndrom och cerebral ischemi är den klassiska symtomtriaden vid karotisdissektion men förekommer i endast ungefär en tredjedel av fallen. Två av dessa symtom i kombination bör leda misstankarna till dissektion [1]. Karotisdissektion orsakar cerebrala eller retinala ischemiska symtom i 50–95 procent av fallen.

I vårt material hade 92 procent av patienterna med karotisdissektion ischemiska symtom. Endast 21 procent insjuknade med

manifest stroke utan föregående smärta, vilket överensstämmer med tidigare studier [27]. Vertebralisdissektion brukar ge upphov till ischemiska symtom [5, 7, 28, 29], och vi fann ingen patient med vertebralisdissektion utan ischemiska symtom.

Som vår studie visar är Horners syndrom vanligt vid både karotis- och vertebralisdissektion. Vid karotisdissektion orsakas Horners syndrom av skada på de sympatiska nervfibrer som löper längs karotiskärlet. Vid vertebralisdissektion orsakas syndromet av hjärnstamslesion.

Om säkra ischemisymtom saknas eller är svåra att nivådiagnostisera kan förekomst av Horners syndrom i kombination med smärta vara en diagnostisk utmaning. Bilden kompliceras av att patienter med karotisdissektion ibland uppvisar nedre kranialnervssymtom som uttryck för lokal, perifer påverkan.

I vårt material hade 28 procent av patienterna med karotisdissektion nedre kranialnervssymtom, där hypoglossuspares var vanligast, följd av vaguspåverkan. Dessa symtom kan lätt tolkas som hjärnstamsischemi och således missuppfattas som vertebralisdissektion. Två av patienterna med karotisdissektion uppvisade sådan bild med nedre kranialnervspåverkan, smärta och Horners syndrom med samtidig avsaknad av ischemiska storhjärnssymtom. I andra material har cirka 12 procent av patienterna med karotisdissektion haft nedre kranialnervssymtom [30, 31].

Intrakraniell vertebralisdissektion kan primärt presentera sig som subaraknoidalblödning och utgör cirka 2–5 procent av alla fall av subaraknoidalblödning [32]. Några sådana fall detekterades inte i vår studie, vilket inte heller förväntades eftersom metodologin inte innefattade granskning av journaler med diagnosen subaraknoidalblödning.

Neuroradiologi

Konventionell angiografi har varit etablerad standard vid dissektionsdiagnostik. Mindre invasiva metoder, som MRT- och DT-angiografi, ersätter konventionell angiografi i allt större utsträckning. DT-angiografi har visat sig tillförlitligt vid diagnostik av karotisdissektion [33, 34] och vertebralisdissektion [35]. MRT-angiografi har i studier börjat närma sig konventionell angiografi vad gäller sensitivitet och specificitet [36-39]. Vid konventionell angiografi ses patognomona tecken som dubbellumen eller intimaflik (intimal flap) i mindre än 10 procent av fallen [40].

I vardaglig klinisk praxis baseras diagnosen oftast på typisk klinik i kombination med patologiska, men inte patognomona, radiologiska fynd, t ex stenos eller ocklusion.

I vissa situationer kan MRT överträffa angiografi i diagnostisk säkerhet, t ex när MRT kan påvisa ett intramuralt hematom som belägg för dissektion där angiografi bara påvisat ocklusion [39]. I vårt material var sensitiviteten vid MRT-angiografi god.

Ultraljudsundersökning är visserligen förhållandevis bra på att hitta någon form av patologi vid karotisdissektion men sämre vid vertebralisdissektion. Vi hade 13 procent falskt negativa fynd av karotisdissektion, vilket överensstämmer med tidigare studier på området [41, 42], och 57 procent falskt negativa ultraljudsfynd vid vertebralisdissektion.

Vid klinisk bild som inger misstanke om dissektion skulle vi rekommendera MRT-angiografi (eller DT-angiografi) som första undersökningsmetod, eftersom ett negativt ultraljudsfynd inte utesluter dissektion. Vid MRT-undersökning får man dessutom detaljerad information om eventuella ischemiska förändringar, vilket kan stärka diagnosen ytterligare.

Behandling

Det finns inga randomiserade studier för behandling av cerebral dissektion [43]. I Socialstyrelsens nationella riktlinjer för strokesjukvård från 2005 anges att observationsstudier av lågt bevisvärde inte visar någon skillnad mellan antikoagulantia och trombocythämmare [44]. Vi har dock inte hittat någon översiktsartikel som rekommenderar trombocythämmare före antikoagulantia.

»Som vår studie visar är Horners syndrom vanligt vid både karotis- och vertebralisdissektion. Vid vertebralisdissektion orsakas syndromet av hjärnstamslesion.«

I internationell litteratur rekommenderas vanligen initial intravenös heparinbehandling eller subkutant lågmolekylärt heparin, följt av peroralt warfarin i 3–6 månader, såvida inte intrakraniell dissektion föreligger. Incitamentet för denna behandling är dels mångårig beprövad erfarenhet, dels ett teoretiskt resonemang utifrån patogenesen. Dissektionen orsakar antingen stenos med åtföljande hemodynamisk ischemi eller embolism från trombmassorna i det skadade kärlet.

Två studier, omfattande sammanlagt 181 patienter, har bekräftat att orsaken oftast är embolism från dissektionen [45, 46]. Utifrån detta resultat har man antagit att antikoagulantia är effektivare än trombocythämning, kanske delvis baserat på den gamla och numera konstaterat felaktiga föreställningen att warfarin är bättre än trombocythämning vid storkärlssjukdom.

Förespråkarna för antikoagulantia menar dock att den fragila tromben på kärlväggen är ett uppenbart tromboemboliskt hot som inte kan jämföras med patomekanismen vid traditionell storkärlssjukdom och att det cerebrala ischemimönstret snarare påminner om kardiell embolism [47].

I en prospektiv studie från 2003 omfattande 116 konsekutiva patienter beskrevs en återfallsrisk på 10 procent inom 1 år. Warfarinbehandlade hade en återinsjuknandefrekvens på 8,3 procent och ASA-behandlade en på 12,4 procent (icke-signifikant skillnad) [48].

Våra patienter behandlades huvudsakligen med antikoagulantia, även om en relativt stor andel (37 procent) behandlades med ASA, oftast på grund av intrakraniell dissektion eftersom dessa patienter vanligtvis inte behandlas med antikoagulantia på grund av fruktan för subaraknoidalblödning.

I vårt material hade ungefär var fjärde patient med karotis- respektive vertebralisdissektion intrakraniell utbredning. Detta är en hög siffra, speciellt vid karotisdissektion, eftersom det brukar vara vanligare med intrakraniell utbredning vid vertebralisdissektion och då i endast 10 procent av fallen [49]. Våra fynd baseras på konventionell angiografi och förefaller radiologiskt säkerställda. I några fall rör det sig om en ocklusion som startar extrakraniellt med fortsatt utbredning intrakraniellt där det kan vara osäkert var dissektionen upphör och eventuella trombmassor fortsätter.

Tre patienter med intrakraniellt förlopp fick antikoagulantia utan att några komplikationer observerades. En av totalt 23 antikoagulantiabehandlade drabbades av allvarlig behandlingskomplikation.

Inom 2 till 3 månader spontanläker cirka 90 procent av dissektionerna, två tredjedelar av ocklusionerna rekanaliseras, och en tredjedel av pseudoaneurysmen minskar i storlek [36-38, 40].

Vid återkommande ischemiska incidenter, trots adekvat medikamentell behandling, kan kirurgi eller angioplastik med inläggning av stent prövas [50, 51]. Kvarstående pseudoaneurysm kan i enstaka fall ge upphov till nya embolier flera

år efter dissektionens uppkomst, de rupturerar dock aldrig [1, 36, 37].

Hälften av våra patienter kontrollröntgades, och alla utom fyra uppvisade utläkning eller rekanalisation.

Risken för att återinsjukna med dissektion i en annan cerebral artär har beräknats till cirka 1 procent per år de närmaste 10 åren, förutom första månaden då risken är dubbelt så stor [16, 49, 52]. Ny dissektion i samma artär anses mycket ovanlig [49, 53, 54], i vår studie inträffade detta hos en patient.

Dissektion anses inte vara en kontraindikation för akut trombolys vid stroke. Det saknas randomiserade studier, mindre, okontrollerade studier indikerar dock inga uppenbara tecken till ökad komplikationsrisk [55, 56].

Konklusion

Med förbättrade noninvasiva diagnostiska möjligheter har karotisdissektion och vertebralisdissektion blivit en differentialdiagnostisk realitet i den kliniska vardagen. Karotis-/vertebralisdissektion drabbar unga och medelålders personer med lång förväntad överlevnad.

En tidigt ställd diagnos torde minska risken för manifest ischemi och bestående handikapp. Misstänkta fall handläggs rimligen i samråd med neurolog eller strokeinriktad läkare. Utredningen bör innefatta modern diagnostik med MRT- eller DT-angiografi under första vårddygnet.

Tyvärr finns inga randomiserade studier vad gäller val av terapi, varken medikamentell eller kirurgisk. Enligt beräkningar skulle en multicenterstudie med ASA och warfarin i vardera armen behöva inkludera cirka 2 000–2 800 patienter för att vara statistiskt tillförlitlig [43, 48].

Potentiella bindningar eller jävsförhållanden: Inga uppgivna.

Kommentera *denna artikel på www.lakartidningen.se*

REFERENSER

1. Schievink WI. Spontaneous dissection of the carotid and vertebral arteries. N Engl J Med. 2001;12:898-906.
3. Williams LS, Yilmaz EY, Lopez-Yunez AM. Retrospective assessment of initial stroke severity with the NIH Stroke Scale. Stroke. 2000;31:858-62.
4. Kristensen B, Malm J, Carlberg B, Stegmayr B, Backman C, Fagerlund M, et al. Epidemiology and etiology of ischemic stroke in young adults aged 18 to 44 years in northern Sweden. Stroke. 1997;28:1702-9.
5. Fisher CM, Ojemann RG, Roberson GH. Spontaneous dissection of cervico-cerebral arteries. Can J Neurol Sci. 1978;5:9-19.
9. Malm J, Olsson T, Fagerlund M. Cervikal manipulation kan ge hjärninfarkt. Läkartidningen. 1990;46:3877-9.
10. Mokri B, Sundt TM Jr, Houser OW, Piepgras DG. Spontaneous dissection of the cervical internal carotid artery. Ann Neurol. 1986;19:126-38.
11. Schievink WI, Michels VV, Piepgras DG. Neurovascular manifestations of heritable connective tissue disorders: a rewiew. Stroke. 1994;25:889-903.
17. Brandt T, Grond-Ginsbach C. Spontaneous cervical artery dissection: from risk factors toward pathogenesis. Stroke. 2002;33:657-8.
24. Grau AJ, Brandt T, Buggle F, Orberk E, Mytilineos J, Werle E, et al. Association of cervical artery dissection with recent infection. Arch Neurol. 1999;56:851-6.
27. Biousse V, D'Anglejan-Chatillon J, Touboul PJ, Amarenco P, Bousser MG. Time course of symptoms in extracranial carotid artery dissections: a series of 80 patients. Stroke. 1995;26:235-9.
29. Caplan LR, Zarins CK, Hemmati M. Spontaneous dissection of the extracranial vertebral arteries. Stroke. 1985;16:1030-8.
30. Mokri B, Silbert PL, Schievink WI, Piepgras DG. Cranial nerve palsy in spontaneous dissection of the extracranial internal carotid artery. Neurology. 1996;46:356-9.
35. Chen CJ, Tseng YC, Lee TH, Hsu HL, See LC. Multisection DT angiography compared with catheter angiography in diagnosing vertebral artery dissection. AJNR Am J Neuroradiol. 2004;25:769-74.
43. Lyrer P, Engelter S. Antithrombotic drugs for carotid artery dissection [Cochrane review]. Stroke. 2004;35;613.
44. Nationella riktlinjer för strokesjukvård. Medicinskt och hälsoekonomiskt faktadokument. Stockholm: Socialstyrelsen; 2005.
45. Benninger DH, Georgiadis D, Kremer C, Studer A, Nedeltchev K, Baumgartner RW. Mechanism of ischemic infarct in spontaneous carotid dissection. Stroke. 2004;35:482-5.
48. Beletsky V, Nadareishvili Z, Lynch J, Shuaib A, Woolfenden A, Norris JW; for the Canadian Stroke Consortium. Cervical artery dissection: time for a therapeutic trial? Stroke. 2003;34:2856-60.
49. Schievink WI, Mokri B, O'Fallon WM. Recurrent spontaneous cervical artery dissections. N Engl J Med. 1994;330:393-7.
52. Touze E, Gauvrit JY, Moulin T, Meder JF, Bracard S, Mas JL. Risk of stroke and recurrent dissection after a cervical artery dissection: a multicenter study. Neurology. 2003;61:1347-51.
56. Georgiadis D, Lanczik O, Schwab S, Engelter S, Sztajzel R, Arnold M, et al. IV thrombolysis in patients with acute stroke due to spontaneous carotid dissection. Neurology. 2005;64:1612-4.

kvarts liggande annons